Disarmonías nasales

D Deffrennes
E Hadjean
B Négrier

Resumen. – La «septorrinoplastia» es una operación cada vez más practicada, incluso «común», en cirugía ORL y plástica. Desde las primeras publicaciones de Nélaton y de Ombredanne en 1904, la literatura sobre la cirugía correctora de la nariz es considerable.
Por ocupar en el medio de la cara un lugar privilegiado, la nariz confiere al rostro una parte de su personalidad. Se trata de uno de los elementos de identificación de la persona de la misma manera que lo son los ojos y la mirada. Cualquier modificación de la nariz transformará pues «la psicología y la identidad» del paciente. Porque la rinoplastia de transformación modificará la cara en todas sus proporciones, es especialmente importante mirar el conjunto de la misma antes de emprender tal acción y conocer bien la psicología y la motivación del paciente.
Un conocimiento profundo de la armonía y del equilibrio facial resulta pues indispensable para el cirujano que se interesa en este tipo de operación. Como el artista, el cirujano no debe fiarse demasiado a su ingeniería intuitiva, y debe aplicar algunas medidas geométricas. Al no ser la belleza una simple impresión personal, ésta debe hallar un amplio consentimiento. A pesar de la diversidad, la belleza reside sobre todo en lo acertado de las medidas. No obstante, la expresión y la mímica pueden convertir una cara poco agraciada en agradable.
Antes de abordar las indicaciones quirúrgicas de la rinoplastia, se estudiará la armonía facial, es decir las diferentes medidas geométricas de la cara y principalmente de la nariz.

© 2000, Editions Scientifiques et Médicales Elsevier SAS, París. Todos los derechos reservados.

Armonía de la nariz y de la cara

EMBRIOLOGÍA DE LA NARIZ

La cavidad nasal aparece y se desarrolla a partir de la cuarta semana de la vida intrauterina por un engrosamiento epiblástico, oval y bilateral, denominado «placoda olfativa» *(fig. 1)*. Se forma de cada lado de la parte inferior del primordio frontonasal. El mesénquima prolifera sobre el borde de estas placodas haciendo aparecer los primordios nasales internos y externos.

Durante un corto período, el estomodeo y la cavidad nasal están separados por una membrana oronasal. Durante la sexta y séptima semanas, el epiblasto de los primordios maxilares y de los primordios nasales internos se reabsorbe en el punto de presión *(fig. 2)*. Los primordios nasales internos al fusionar forman un segmento intermaxilar. Este segmento da origen al labio, al filtrum y al premaxilar con los incisivos de leche y los definitivos.

El crecimiento en dirección dorsocaudal de las cápsulas nasales origina las cavidades nasales.

Todos estos fenómenos ocurren gracias al potencial morfogenético de las células de las crestas neurales que migran a los primordios faciales. Al primordio nasofrontal lo invaden las células de la cresta neural prosencefálica, que asegura así la morfogénesis nasofrontopremaxilar.

A estos factores constitucionales se añaden factores dinámicos que Bleschschmidt denomina «biocinética». El cartílago primordial se forma por condensación celular del ectomesénquima que resulta de la reducción del líquido intersticial y de la compresión celular resultante de la expansión y de los desplazamientos de los tejidos circundantes.

Así el mesoetmoides, el septum cartilaginoso y las cápsulas nasales forman los esbozos esquéleticos del tercio medio de la cara. El etmoides medio y el septum parecen pues ser el verdadero tutor nasofrontal. Algunos autores le atribuyen un papel esencial en el crecimiento del complejo nasomaxilar [32, 37, 38].

MORFOLOGÍA DE LA NARIZ Y SU ANATOMÍA

La forma de la nariz *(fig. 3)* proviene de su propia anatomía y la base ósea sobre la cual se apoya. Esta base ósea está esencialmente compuesta de los maxilares.

Una de las dificultades de la rinoplastia radica en la comprensión del papel de los diferentes elementos de soporte anatómicos de la nariz y de las repercusiones morfológicas de los gestos quirúrgicos. Las técnicas quirúrgicas pueden variar de un cirujano a otro pero siempre deben responder a los mismos principios de sostén de la nariz.

La nariz se presenta en forma de una pirámide osteocartilaginosa recubierta de tejidos blandos compuestos de piel, tejidos celuloadiposos y músculos. La cara endonasal de este armazón osteocartilaginoso está tapizado por la mucosa.

Dominique Deffrennes : *Praticien hospitalier, ancien chef de clinique-assistant des hôpitaux de Paris.*
Emmanuel Hadjean : *Praticien hospitalier, ancien chef de clinique-assistant des hôpitaux de Paris.*
Bernard Négrier : *Ancien chef de clinique-assistant des hôpitaux de Paris.*
Hôpital Lariboisière, 2, rue Ambroise-Paré, 75010 Paris.

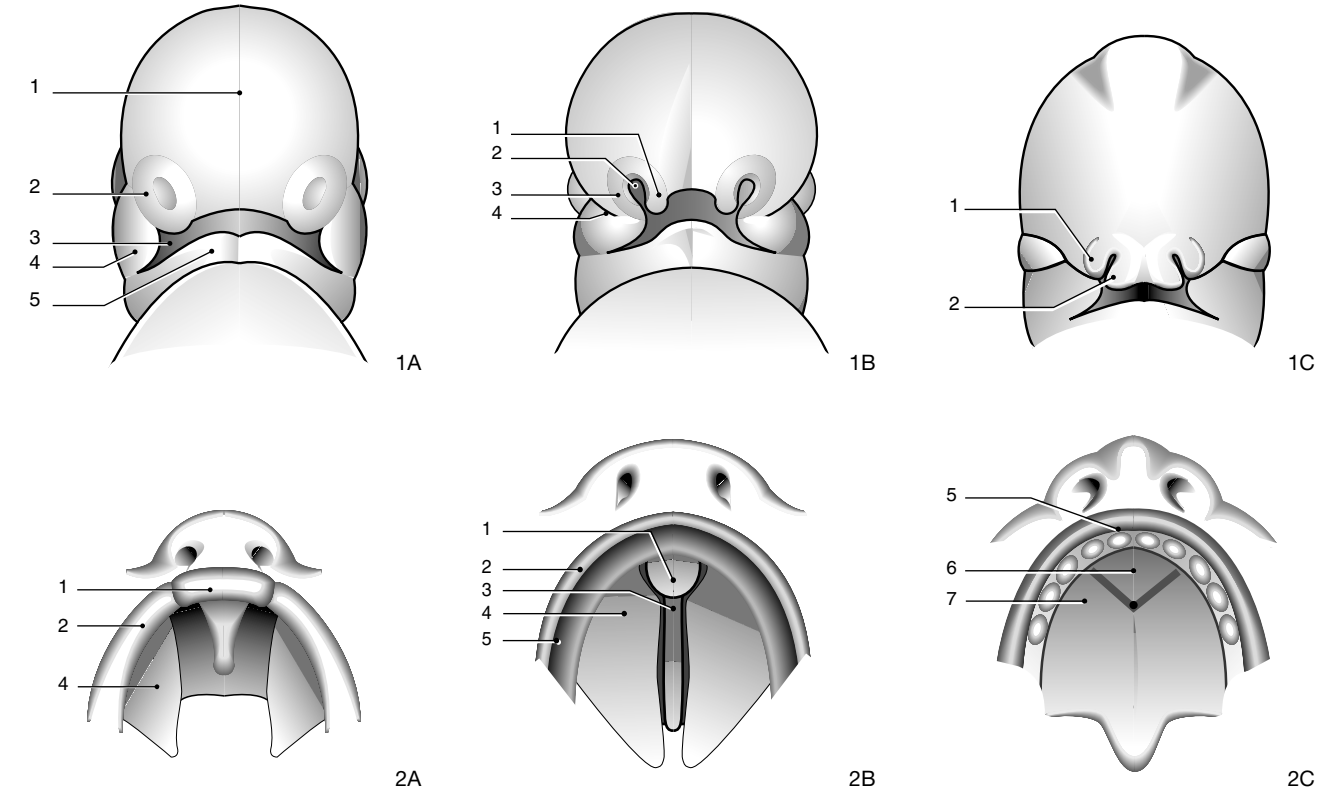

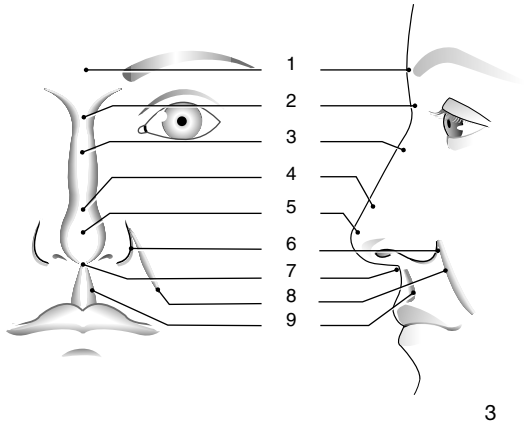

1 *Embriología de la nariz. Formación y desarrollo de la placoda olfativa.*
A. A 28 + 1 días.
1. primordio nasofrontal; 2 placoda olfativa; 3. estomatodeo; 4. primordio maxilar; 5. primordio mandibular.
B. A 31 + 1 días.
1. Primordio nasal interno; 2. fosa olfativa; 3. Primordio nasal externo; 4. surco nasolagrimal.
C. A 35 + 1 días.
1. primordio nasal externo; 2. primordio nasal interno.
2 *Embriología de la nariz, del labio y del paladar de la sexta a la duodécima semana.*
1. proceso palatino medial; 2. labio superior en desarrollo; 3. septum nasal; 4. proceso palatino lateral; 5. surco labiogingival; 6. premaxilar; 7. postmaxilar.
3 *Aspecto anatómico de la nariz.*
1. glabela; 2. raíz nasal; 3. arista o dorso; 4. región supralobular; 5 punta o lóbulo; 6. surco alogeniano; 7 columella; 8. surco nasogeniano; 9. filtrum.
4 *Estructura osteocartilaginosa de la nariz, de perfil y de frente.*
1. hueso propio; 2. rama ascendente del maxilar; 3. cartílago lateral superior o triangular; 4. tejido conjuntivo del triángulo blando lateral; 5. triángulo blando medio de Converse; 6. cartílago lateral inferior o alar; 7. septum cartilaginoso.

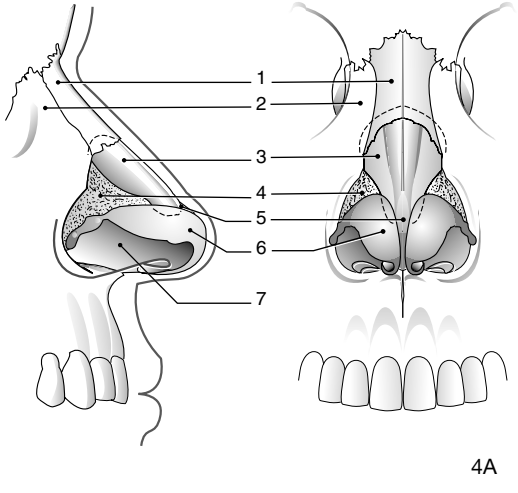

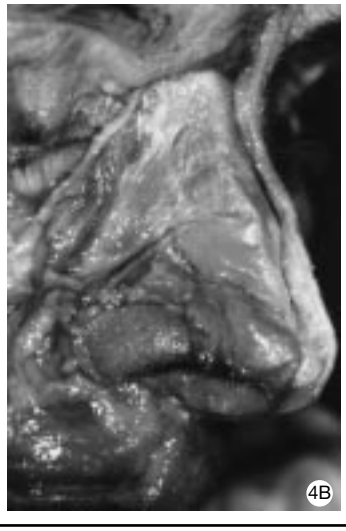

Estructura nasal

La nariz puede ser dividida en tres partes según los elementos que componen su anatomía *(fig. 4):* la nariz ósea (ramas ascendentes del maxilar y huesos propios de la nariz), la nariz cartilaginosa con su mitad superior (cartílagos laterales superiores o triangulares y septum cartilaginoso) y su mitad inferior (cartílagos laterales inferiores o alares).

Nariz ósea

Los dos huesos propios, estrechos y gruesos en su parte superior, se insertan en la escotadura nasal del hueso frontal; anchos y delgados en su parte inferior, se articulan y se prolongan por los cartílagos triangulares. Las ramas ascendentes de los maxilares, cóncavas hacia arriba y convexas hacia abajo, se articulan con los huesos propios. Sus bordes posteriores forman la cresta lagrimal anterior donde se insertan las fibras anteriores del ligamento cantal interno. La longitud y la anchura de los huesos propios de la nariz y el orificio piriforme son muy variables en el adulto caucásico *(fig. 5)* [16]. Tienen una incidencia importante sobre la forma de la nariz y la técnica quirúrgica.

Nariz cartilaginosa

Los dos cartílagos laterales superiores, llamados impropiamente cartílagos triangulares *(fig. 6)*, se insertan bajo los huesos propios y las ramas ascendentes de los maxilares en unos 6,8 mm en promedio (de 3 mm a 15 mm) así como en el septum cartilaginoso por sus dos tercios superiores que prolonga por abajo la arista nasal. Así, el tercio inferior del borde interno permanece móvil y desempeña un papel en la fisiología de la válvula nasal. El borde inferior *(fig. 7)* se repliega sobre sí mismo y se prolonga con el cartílago alar, unido al mismo por el pericondrio e incluyendo pequeños cartílagos sesamoideos. Esta unión cartilaginosa desempeñaría un papel de resorte en la movilidad de las alas nasales. El borde posterior vertical se extiende del borde inferior de la rama ascendente al cartílago alar, delimitando por delante de la rama ascendente del maxilar el triángulo blando lateral *(fig. 8)*. El cartílago lateral superior no es pues triangular.

El septum cartilaginoso es la prolongación de la lámina perpendicular del etmoides y del vómer, fuertemente fijado a ellos por medio del pericondrio que prolonga el periostio. La parte dorsal o anterosuperior forma el dorsum cartilaginoso. Su borde superior se insinúa bajo los huesos propios y está íntimamente unido durante varios milímetros como los cartílagos laterales superiores. La parte media del borde anterosuperior del septum es gruesa y se prolonga de cada lado lateralmente con los cartílagos laterales superiores. La parte baja de este borde septal se aleja de manera considerable del dorsum y se halla pues hacia atrás con respecto a los domos cartilaginosos. La unión de los cartílagos laterales superiores y de

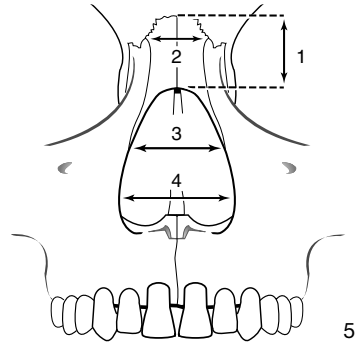

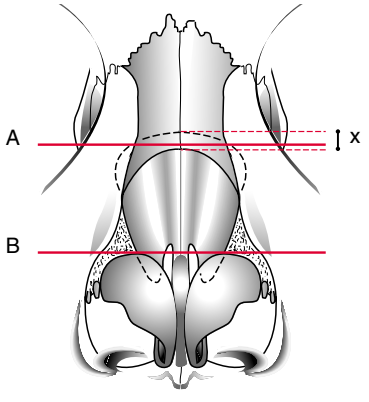

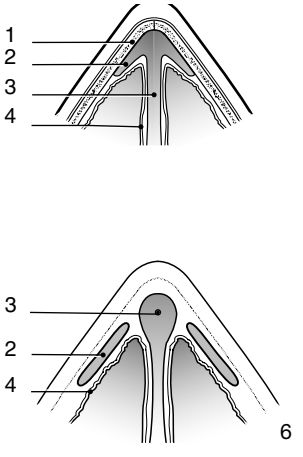

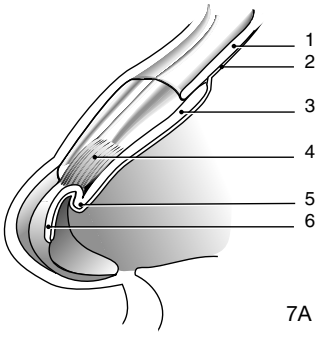

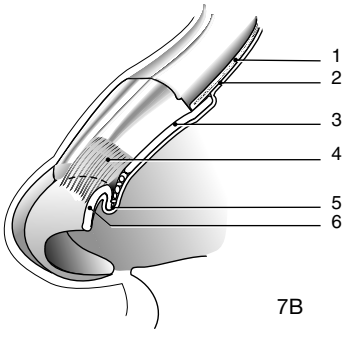

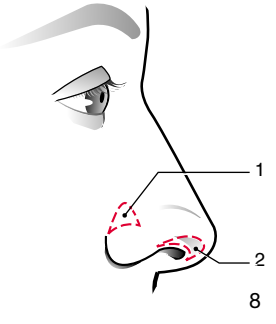

5 *Longitud y anchura de los huesos propios y del orificio piriforme* [16]*.*
1. 24,9 mm (18-31); 2. 13,0 mm (7-18); 3. 16,3 mm (10-22); 4. 23,6 mm (20-28).

6 *Particularidades del cartílago lateral superior. Los cortes A y B presentan las relaciones estrechas entre el hueso propio y el borde superior del cartílago lateral así como la ausencia de inserción del tercio inferior del borde interno de este mismo cartílago con la arista septal. Esta ausencia de inserción confiere una cierta movilidad al cartílago bajo la acción de los músculos. La longitud de recubrimiento entre los huesos propios y el cartílago lateral superior (x) varía de 3 a 15 mm con un promedio de 6 a 8 mm.*
1. Hueso de la nariz; 2. cartílago lateral superior; 3. cartílago septal; 4. mucosa nasal.

7 *Unión del cartílago lateral y alar (plica nasi). Las secciones longitudinales paramedianas interna (A) y externa (B) presentan el pliegue del cartílago lateral superior que se prolonga por el cartílago alar en la fig. A y por los cartílagos sesamoideos unidos al cartílago alar por el pericondrio en la fig. B.*
1. hueso; 2. periostio-pericondrio; 3. cartílago lateral superior; 4. músculo dilatador de la ventana nasal; 5. plica nasi; 6. cartílago alar.

8 *El triángulo blando lateral (1) está delimitado por el borde posterior del cartílago lateral superior, la prolongación posterior del cartílago alar y la rama ascendente del maxilar. El triángulo blando de Converse (2) corresponde a una doble zona cutánea situada bajo el crus intermedio del cartílago alar.*

los alares delimita una zona aproximadamente triangular, el «triángulo blando» de Converse. Estas diferentes estructuras cartilaginosas están unidas por tejido aponeurótico que desempeña el papel de ligamento suspensorio de la punta.

Los cartílagos laterales inferiores o alares forman el armazón de la base de la nariz *(fig. 9)*. Cada cartílago forma una bóveda sostenida por dos pilares: la crus mesial y la crus lateral. La cima de la bóveda o cúpula es la parte más prominente de la nariz. Algunos autores diferencian tres partes en el cartílago alar: el crus mesial, el crus intermedia y el crus lateral [6]. Cada una de estas partes se divide en dos segmentos. La unión de los diferentes crura desempeña un papel importante en la forma de la punta nasal. Los dos crura mesiales forman el armazón de la columella. Están adosadas y divergen en sus extremidades posteriores. La piel está adherida íntimamente. El crus lateral, de forma ovalada, constituye el armazón de la pared lateral de la punta. Su prolongación posterior, que delimita por debajo el triángulo débil lateral, bordea al seno piriforme. Según Zelnick, la forma del crus lateral es muy variable: completamente convexa, convexa anteriormente y cóncava posteriormente; cóncava anteriormente y convexa posteriormente; cóncava con una parte intermedia convexa y completamente cóncava. Su tamaño es variable *(fig. 10)*, en promedio el ancho es de 23,1 mm (de 18 mm a 27 mm) y la altura de 12,8 mm (de 10 mm a 15 mm) [17]. El crus intermedio comprende el segmento lobular y la cúpula propiamente dicha. La forma de los crura intermedios y la distancia interdomal determinada por su ligamento, definen el aspecto de la punta (aguileña, globulosa, fina, cuadrada). La «doble» zona cutánea situada bajo la cúpula recibe el nombre de triángulo blando *(fig. 8)*. Cualquier incisión en esta zona debe estar proscrita. La punta de la nariz está proyectada de manera variable por los crura mesiales y laterales, los cuales se sostienen por su prolongación posterior y su «articulación» en Z con el cartílago lateral superior y el septum cartilaginoso. La sección de uno de estos resortes provocará un desplazamiento de la punta cuyas ventajas y riesgos deberán ser bien estudiados.

La columella se extiende del lóbulo de la nariz al labio superior. Está constituida por los crura mesiales de los cartílagos alares, una parte del borde caudal del cartílago septal, y la espina nasal anterior. Los crura mesiales, de formas convexas hacia abajo, están separados del septum por tejido fibroso en la unión mucocutánea que forma el septum membranoso.

La válvula nasal está formada por:

— la articulación del borde inferior del cartílago lateral superior con el borde superior del cartílago alar (o plica nasi) cuya cobertura es en promedio de 2,9 mm (de 1 mm a 4 mm);

— los cartílagos accesorios;

— la cresta del orificio piriforme;

— el septum cartilaginoso *(fig. 11)*.

La válvula nasal marca el límite entre el vestíbulo y las fosas nasales. Desempeña un papel fisiológico importante de control de los flujos de aire durante la respiración. Este control depende de diferentes resortes cartilaginosos y de la función muscular del dilatador de las narinas y del piramidal.

Las secciones cartilaginosas durante la rinoplastia pueden alterar la función de esta válvula y provocar una obstrucción inspiratoria. La parálisis facial perturba esta función valvular al incrementar las resistencias aéreas inspiratorias.

El volumen de los cornetes inferiores también desempeña un papel importante en el control del flujo aéreo. Una resección parcial de estos cornetes es a veces necesaria cuando una septoplastia se asocia a una rinoplastia, pues existe siempre una compensación del volumen de los cornetes cuando el septum está desviado y, además, el cornete es mucho más voluminoso del lado opuesto a la desviación.

■ *Revestimiento musculocutáneo*

Piel

La superficie cutánea es fina y móvil en la región del dorsum y engrosada y adherente en las estructuras subyacentes. Es rica en glándulas sebáceas en la punta y las alas. Es pues necesario corregir la resección de la arista cartilaginosa para englobar el engrosamiento conjuntivograsoso con el fin de evitar una punta redonda.

Músculos

El sistema muscular participa en la mímica de la cara y desempeña un papel en la respiración nasal y, en ciertas condiciones, en la forma de la nariz *(fig. 12)*. Así, una parálisis facial modificará la forma de la nariz y ello tanto más si el paciente se halla en período de crecimiento *(fig. 13)* [1].

Se distinguen:

— a nivel del hueso propio, el músculo piramidal que prolonga el músculo procerus y el músculo transverso;

— a nivel de la base de la nariz, el músculo elevador superficial del ala de la nariz y del labio superior, el dilatador propio del ala de la nariz, el músculo mirtiforme y el depressor septi nasi.

El músculo piramidal y el músculo elevador común acortan la nariz y dilatan el ala nasal en sinergia con el dilatador propio. Se contraen durante el esfuerzo y la oclusión forzada de los párpados.

El músculo transverso y el músculo mirtiforme son esencialmente constrictores del ala nasal.

Según Fred *(fig. 14)*, el depressor septi nasi se inserta por delante de los crura mesiales y de la espina nasal pasando por detrás del orbicular de los labios y penetra en el periostio alveolar de los incisivos. Tira la punta de la nariz hacia abajo y hacia atrás durante la risa, cuando se habla y durante la respiración forzada. Su sección es preferible en los alargamientos de columella con objeto de evitar una tracción de la punta hacia abajo.

El papel de estos diferentes músculos en la respiración y la mímica de la cara puede explicar las adaptaciones funcionales que influyen en la morfología nasal. En función del clima, los orificios nasales están más o menos dilatados como se puede constatar en el negro de África y el esquimal [8]. En la *figura 13*, el ancho de la ventana nasal izquierda ha disminuido a lo largo de los años por falta de estímulo muscular en esta paciente negra.

ARMONÍA NASAL

La forma de la nariz se define en función de un cierto número de criterios geométricos (ángulos, curvas, tamaño) y depresiones, muescas y surcos. Numerosos artistas, principalmente Leonardo da Vinci, han estudiado las diversas medidas de la cara y de la nariz [3, 32]. ¿Existen medidas que podrían considerarse como «divinas» y que podrían aplicarse en la rinoplastia? ¿Existe acaso una única belleza inmutable, una nariz ideal que complace a todos? Si se puede discutir de los gustos para cosas diferentes, pareciera que lo «bello» debiera encontrar un consenso, como el de algunas esculturas griegas o egipcias que son admiradas desde hace varios siglos. La belleza resulta de la pureza de las líneas, de una casisimetría, de la exactitud de las medidas y de la unidad de las variaciones. No obstante, una cara no armoniosa puede ser agradable por su expresión. Así, el cirujano no debe únicamente fiarse a su inspiración del momento, sino que debe realizar la cirugía según criterios de belleza basados en medidas geométricas. La nariz no debe analizarse sola, mas y sobre todo, en su contexto facial. El aspecto de la nariz depende de la frente, de los ojos, de la distancia intercantal, de los labios y del mentón. Se verá más adelante la

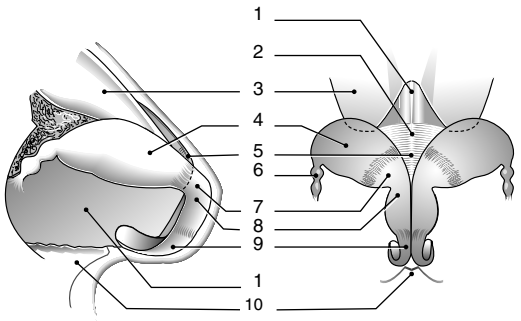

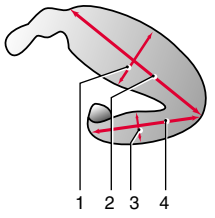

10

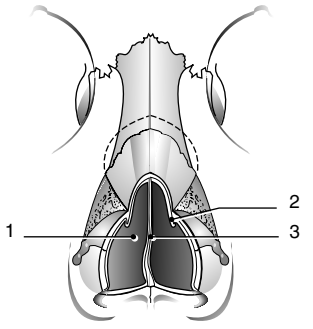

11

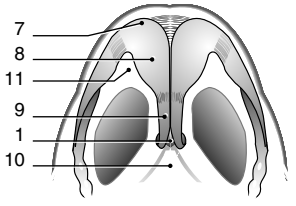

9

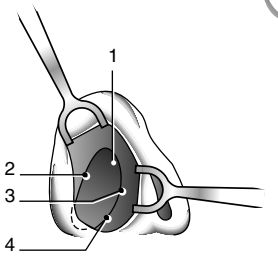

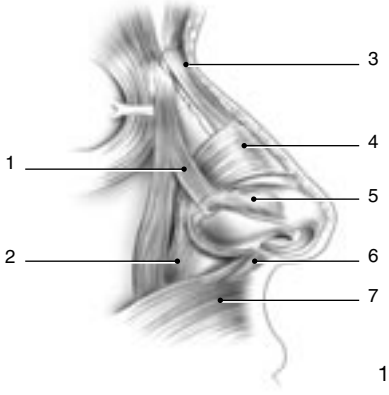

12

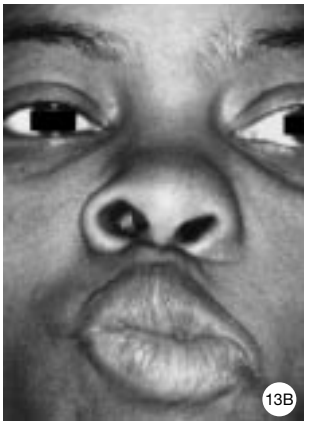

9 *Los cartílagos laterales inferiores o alares.*
1. septum cartilaginoso; 2. ligamento interdomal; 3. cartílago lateral superior; 4. crus lateral; 5. triángulo blando de Converse; 6. prolongación posterior del alar; 7. domo; 8. crus intermedio; 9. crus mesial; 10. espina nasal anterior; 11. triángulo blando.
10 *El tamaño del cartílago alar es variable.*
1. 12,8 mm (10-15); 2. 23,1 mm (18-27); 3. 5,8 mm (4-10); 4. 18,9 mm (16-24).
11 *Válvula nasal*
1. región de la válvula; 2. unión del cartílago lateral superior y del cartílago alar (o plica nasi); 3. septum; 4. umbral nasal a nivel de la cresta del orificio piriforme.
12 *Músculos de la pirámide nasal.*
1. músculo elevador superficial del ala de la nariz; 2. músculo mirtiforme (pars alaris nasalis); 3. músculo piramidal (procerus); 4. músculo transverso (pars tranversa nasalis); 5. músculos dilatadores propios de las aberturas nasales (dilatator naris); 6. músculo depresor del septum (depressor septi nasi); 7. músculo orbicular del labio.
13 *Paciente de 30 años que presentó una parálisis facial «a frigore» izquierda a la edad de 15 años cuya recuperación sólo fue parcial (A). Nótese la asimetría de las fosas nasales que aumenta durante la contracción muscular (B). Generalmente, la punta nasal tiende a estirarse del lado sano.*
14 *El músculo depressor septi nasi se inserta en la parte caudal del crus mesial (traccionado por la pinza) y penetra en el periostio alveolar incisivo deslizándose por debajo del orbicular de los labios. Su acción baja la columella y, ligeramente, la punta de la nariz.*

importancia de este análisis del equilibrio facial del que depende la indicación quirúrgica [36].

— El *ángulo nasofacial (fig. 15 A)* está constituido por una recta tangente a la frente y al mentón y por una recta que corresponde al dorso de la nariz. Mide aproximadamente 30 a 35°.

— El *ángulo nasofrontal (fig. 15 B)* corresponde a la raíz de la nariz, punto de unión entre la frente y la nariz. El valor de este ángulo depende del grupo étnico; es particularmente poco marcado en los griegos. En promedio, este ángulo mide de 150 a 160° en el sujeto caucásico. Idealmente, es más abierto en el hombre que en la mujer. No obstante, varía según la importancia de la glabela y de la giba nasal. El punto medio o nasión (Na) *(fig. 15 C)* está generalmente situado hacia atrás de 2 a 4 mm con respeto a la glabela y se avanza hacia delante en aproximadamente 5 a 8 mm del borde libre del párpado superior, cuando el paciente mira al infinito. Si el nasión está demasiado bajo, la nariz se verá

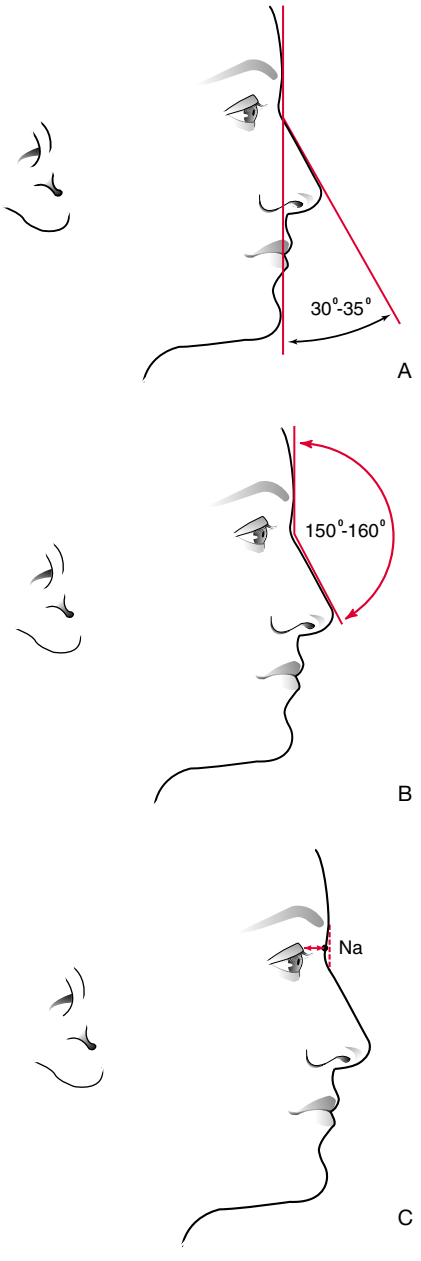

15 *A. Ángulo nasofacial.*
B. Ángulo nasofrontal.
C. El punto nasión (Na) se sitúa entre 5 y 8 mm por delante del borde libre del párpado superior y entre 2 y 4 mm hacia atrás de la glabela.

artificialmente corta. Al contrario, si el nasión está demasiado alto, la nariz parecerá alargada. El grosor cutáneo a nivel del nasión puede camuflar ese ángulo.

— El *ángulo septal* o la *incisura supralobular* creada por la parte baja del borde anterior del septum cartilaginoso y de los bordes superiores de los cartílagos alares, corresponde al triángulo blando de Converse. Ese ángulo define la punta de la nariz y desempeña un papel estético importante. Es generalmente casi inexistente en el hombre.

— El *ángulo columeloapical (fig. 16 A)* resulta de la intersección del plano que forma la columella y la punta nasal. Es el reflejo de la ruptura del crus mesial del cartílago alar. Este ángulo realiza con el ángulo dorsolobular, el elegante *double break* de los anglosajones. El lóbulo forma un rombo determinado por los dos domos, la cima del triángulo débil de Converse y el punto de inflexión de los crura mesiales.

— El *ángulo nasolabial (fig. 16 B)* está formado por la intersección del plano columelar y del labio superior. Varía de 90 a 110°. Este ángulo es más abierto en la mujer que en el hombre. Hay que tener en cuenta la posición del labio para interpretarlo. Un ángulo abierto no significa obligatoriamente una punta levantada si el labio superior está hacia atrás, como ocurre en caras con labios birretrusivos.

— La *proyección* y la *altura de la nariz (fig. 16 C)* guardan una relación del 55 % en las mujeres y del 60 % en los hombres y dependen de las características de la cara.

— El *surco alogeniano* es el punto de unión del ala de la nariz y de la mejilla. El triángulo débil lateral se sitúa por encima del ala nasal, a nivel de la prolongación posterior del cartílago alar. El borde inferior de la columella sobrepasa normalmente de 3 a 4 mm el borde inferior del ala de la nariz.

Todas estas medidas clásicas conciernen esencialmente al perfil, pero se debe igualmente examinar la nariz de frente y de tres cuartos. Frontalmente, la nariz se ensancha progresivamente desde la raíz hacia la punta, a nivel del dorso óseo, para afinarse ligeramente a nivel del dorso cartilaginoso y ensancharse de nuevo más claramente hacia la punta. Sheen *(fig. 17)* insiste en la importancia de una línea curva continua que bordea armoniosamente el reborde orbitario y la pared lateral de la nariz. La importancia de la proyección de la nariz está íntimamente ligada al ancho de la raíz de la nariz. Un defecto de proyección de esta raíz da una ilusión de ensanchamiento de la distancia intercantal y viceversa.

El ancho de las alas de la nariz es idealmente idéntico a la distancia intercantal interna (aproximadamente 32 ± 4 mm). Este ancho equivale aproximadamente al 70 % de la altura de la nariz. Un aumento de este ancho tiende a aplastar la cara.

La distancia entre los domos es en promedio de 8 mm, incluyendo el ancho del lóbulo. La línea que pasa por los domos es paralela a la línea bipupilar.

La base de la nariz *(fig. 18)* está constituida de narinas oblicuas, de un lóbulo cuya longitud es equivalente a la mitad de la columella y de los bordes de las alas.

A estas medidas, a las que el cirujano debe prestar atención, se añaden los múltiples relieves del armazón osteocartilaginoso así como los surcos cutáneos que marcan los límites de las diferentes zonas faciales. Estos relieves son tanto más marcados cuanto que la superficie cutánea se apoya sobre la infrastructura subyacente. Así aparecen zonas de sombra y de reflejos luminosos. Las zonas de sombra existen por encima y hacia afuera de los domos, en las caras laterales de la nariz, los triángulos débiles laterales, los surcos alogenianos, las mejillas y el labio superior. Una sombra importante en el labio superior puede provocar una impresión de labio corto. Los reflejos luminosos son netos en los domos y la arista dorsal de la raíz en el triángulo débil medio de Converse. Igualmente la anomalía o la fealdad nasal puede aparecer más marcada bajo algunas incidencias luminosas.

Todas estas características morfológicas de normalidad son válidas para un rostro adulto de tipo caucásico bien equilibrado en las tres orientaciones del espacio. Existen numerosas variaciones estructurales en los grupos caucásico, asiático, negroide. La punta y la forma de las narinas varían según estos grupos: punta proyectada y narinas estrechas en el caucásico; punta poco proyectada y narinas oblicuas en el asiático, y punta aplastada y narinas grandes en el negroide. De la misma manera, la raíz de la nariz es ancha y el ángulo frontonasal poco marcado en el asiático y el negroide.

ENVEJECIMIENTO DE LA NARIZ

El envejecimiento de la nariz aparece claramente entre los 50 a 60 años, mientras que permanece relativamente estable después del crecimiento pubertario. Es secundario a las

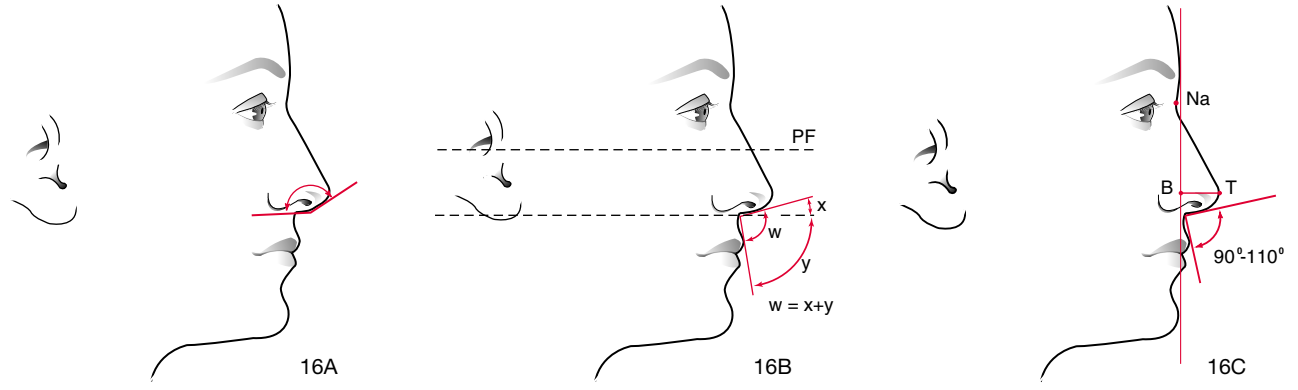

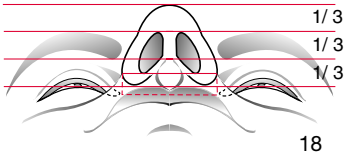

16 *A. Ángulo columeloapical o columelolobular. Este ángulo forma con el ángulo dorsolobular, el elegante double break de los anglosajones.*
B. Ángulo nasolabial (w) que varía de 90° a 110°, más abierto en la mujer que en el hombre. Este ángulo está dividido por una línea paralela al plano de Francfort (PF) en dos ángulos x e y. El cociente x/y es igual a 1/4. De la misma manera, el valor de y es inferior a 90°, evaluando así la posición del labio superior.
C. El cociente entre proyección y altura nasal <BT/NT) es de 0,55 en la mujer y de 0,60 en el hombre.
17 *Curvas armoniosas de Sheen.*
18 *Proporciones de la base de la nariz. La anchura de las alas de la nariz es igual a la distancia intercantal interna (32 ± 4 mm). La altura del lóbulo es igual a la mitad de la altura columelar.*

modificaciones osteocartilaginosas y musculocutáneas. La rinoplastia en el individuo de edad madura puede tener un efecto de rejuvenecimiento. No obstante el cirujano deberá conocer bien los límites de esta técnica.

Con la edad, la longitud de la nariz parece aumentar y la punta nasal cae, lo que provoca un aspecto de envejecimiento y tristeza. Además, la cara se «aplasta» y la espina nasal anterior se modifica, determinando un cierre del ángulo nasolabial que puede ser minimizado por el retroceso del labio superior. Este retroceso es secundario a un adelgazamiento del labio (músculos y tejido cutáneo) y una reasorción del hueso principalmente alveolar. Es aún necesario subrayar la importancia de la posición del labio superior en la interpretación del ángulo nasolabial. La caída de la punta hace aparecer, o aumentar, la cifosis dorsal con cartílagos laterales que parecen hipertrofiados bajo una piel fina. Las alas de la nariz tienen tendencia a la ptosis y al ensanchamiento, lo que hace la cara más «pesada» y disimula la mirada. La piel se adelgaza y pierde su elasticidad, por lo que se debe ser muy prudente con las resecciones osteocartilaginosas.

A estas modificaciones morfológicas se asocian alteraciones funcionales respiratorias.

ARMONÍA FACIAL

La nariz debe analizarse aisladamente, como se ha visto anteriormente, pero también y sobre todo en su contexto facial. La posición y oblicuidad de la frente y del labio superior modificarán el valor de los ángulos anteriormente definidos, principalmente los ángulos nasofrontal y nasolabial. Asimismo, los volúmenes de los pómulos y la prominencia de la sínfisis mentoniana modificarán la impresión de proyección nasal. El conocimiento de estas nociones del equilibrio facial evitará que el cirujano decida demasiado apresuradamente la indicación de una rinoplastia en un paciente cuyo motivo de consulta es la estética nasal. En este caso, también se han descrito numerosos análisis para proporcionar al cirujano puntos de apoyo objetivos. No obstante, éstos no pueden reemplazar totalmente el análisis clínico, que depende de la experiencia del cirujano. Desde tiempos antiguos, los pintores y escultores han medido y comparado el cuerpo humano antes de demostrar su genio. Han estudiado sobre todo las proporciones, que son muy a menudo similares de una cara a otra. A pesar de la similaridad de las proporciones, los rostros son muy diferentes. Únicamente se describirán en este capítulo los elementos más útiles para la elaboración de un proyecto de armonización.

Análisis frontal de la cara

Si bien la mayoría de los análisis faciales se realizan de perfil, parece especialmente importante el análisis de frente. Resulta necesario por otra parte subrayar el hecho de que el paciente se ve generalmente de frente o de tres cuartos. Las proporciones de la cara expuestas en este capítulo son medidas promedio que pueden variar en torno de una desviación estándar sin que la cara sea por ello desproporcionada. Se compara fácilmente el aspecto estético de la cara al esqueleto craneofacial cuyos puntos de referencia varían poco. El estudio del esqueleto por telerradiografía es pues indispensable cuando existe una disarmonía facial.

La cara está clásicamente dividida por líneas horizontales en tres partes de igual altura *(fig. 19)*. Se distinguen tres tercios: superior, medio e inferior, delimitados por líneas que pasan por la raíz de los cabellos, las cejas, que corresponde en el cráneo a una línea tangente a los rebordes supraorbitarios, el punto subnasal o el ángulo nasolabial y la punta del mentón. El tercio inferior está también dividido en tres partes iguales definidas por líneas que pasan por las comisuras labiales y el surco labiomentoniano.

La línea mediofacial pasa por los cantos, que dividen la cara en dos partes iguales.

Clínicamente, el papel de los labios, principalmente el contacto bilabial, da una buena indicación del equilibrio facial. Así, la ausencia de contacto bilabial en reposo muestra muy a menudo una cara larga, fuera de las retrognatias, cuyo esquema esquelético es hipodivergente. Se trata generalmente de pacientes que respiran predominantemente por la boca.

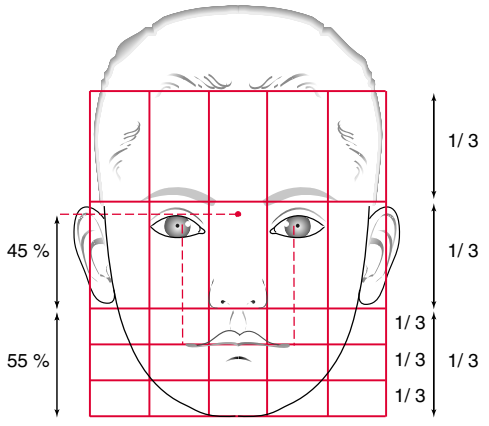

19 *Proporciones de la cara de frente.*

Transversalmente, las líneas verticales que pasan por los cantos internos y externos dividen la cara en cinco partes iguales. Teóricamente, la distancia intercantal es igual a la hendidura palpebral y al ancho de las alas de la nariz. El ancho de la cara comparada con la altura equivale al 62 %.

Análisis sagital de la cara

Se han publicado numerosos estudios (Ricketts, Humphrey y Powell, Legan-Burstone, Butow, Baud, etc.), que tienen como objetivo el establecer las proporciones de los diferentes elementos de la cara.

La mayoría de estos estudios se interesan a las posiciones de los labios, del mentón y de la nariz, mientras que otros, como el de Baud, se interesan a la posición de la frente, de la nariz y del mentón. A continuación se describen las medidas que parecen más útiles e interesantes.

Verticalmente, las medidas son las mismas que las expuestas en el plano frontal.

Horizontalmente, la nariz se examina en relación con la frente, las mejillas, los labios y el mentón. La proyección de una nariz parece tanto más importante cuanto que las mejillas, los labios y el mentón se hallan hacia atrás *(fig. 20)*. Al contrario, la proyección de la punta nasal aparece tanto más baja cuanto que la región malear, los labios y el mentón se hallan hacia delante. Muchos autores utilizan el plano de Francfort como referencia de horizontalidad. Otros prefieren una orientación más fisiológica y solicitan al paciente que mire la línea de horizonte. La posición de la cabeza en fotografía de perfil es importante pues las medidas de un rostro pueden modificarse, principalmente con respecto a la posición del mentón. Si las medidas objetivas son reproducibles, como el ángulo nasofacial descrito anteriormente que mide el volumen de la nariz en relación con la frente y el mentón, no ocurre lo mismo con la posición de las mejillas cuya repercusión es especialmente importante sobre la longitud de la nariz *(fig. 21)*. La posición ideal de la frente, de la nariz y del mentón, tanto en sentido vertical como horizontal, está dada por el análisis angular de Baud *(fig. 22)* [3]. Deriva de los estudios de Leonardo da Vinci. Se apoya sobre las medidas de sectores de ángulos después de haber trazado un arco de círculo cuyo centro es el conducto auditivo externo y el radio la distancia entre el trago y la punta de la nariz. Teóricamente, la distancia oreja-mentón y oreja-nariz es idéntica. En cambio, la distancia entre oreja y raíz de los cabellos es superior. En la mujer, la zona III es generalmente más importante que en el hombre, lo que repercute en un ángulo nasolabial más abierto. La zona I puede ser más importante, lo que proporciona un aire cerebral a menudo más agradable. El peinado del paciente modifica por otra parte la medida de esta zona.

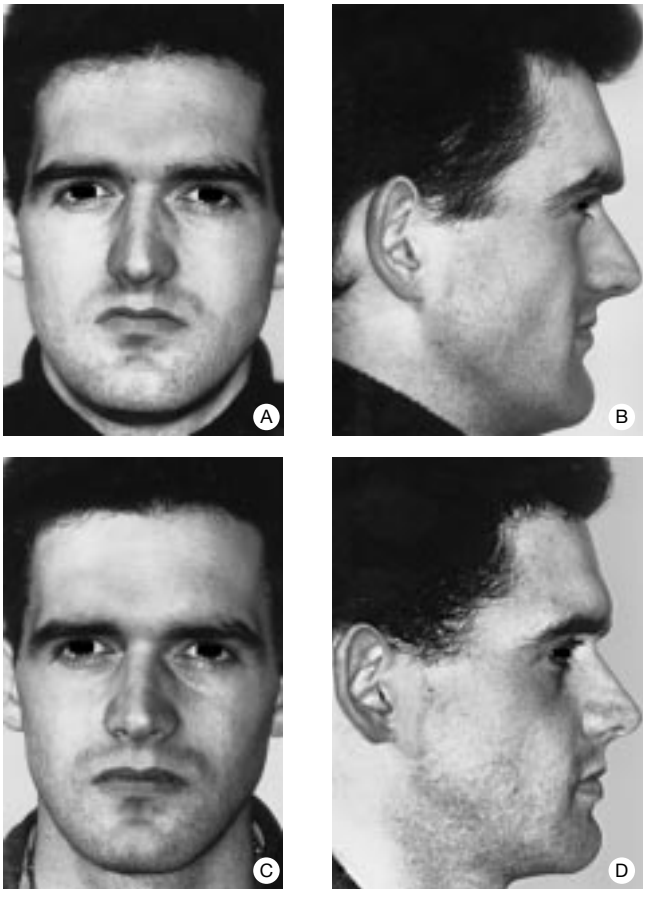

20 *Birretrusión labial en un rostro corto con normooclusión de clase I de Angle en un hombre de 27 años (A, B). Nótese el exceso de proyección del dorsum y de la punta nasal y la brevedad del labio superior traccionada por la columella. En cambio, las relaciones entre los labios no están invertidas mas el mentón sobresale. Sin una evaluación cuidadosa de la disarmonía de la nariz y de la cara, la indicación de rinoplastia parece evidente. En realidad, el desequilibrio es de orden esquelético. La malformación facial se ha corregido con una osteotomía maxilar tipo Le Fort I de avanzada y de descenso y con una osteotomía mandibular de avanzada (C. D). Esta corrección de las bases óseas ha transformado las medidas nasales de frente y de perfil. Los labios se han reposicionado. Nótese el aspecto de rejuvenecimiento obtenido por la avanzada de las estructuras óseas, lo que no se hubiera logrado con una rinoplastia.*

21 *Exoftalmia basedoniana en una mujer de 33 años (A). La corrección de esta exoftalmia ha sido realizada por una orbitotomía bilateral de avanzada por vías de acceso coronal, subpalpebral y vestibular. Nótese a 1 año, la corrección de la exoftalmia y principalmente la disminución de la distancia pómulo-dorsum nasal, del descenso del ala nasal y de la normalización del desnivel columelar sobre la narina (B).*

Antes de cualquier septorrinoplastia, el estudio de la nariz es por supuesto importante, pero más aún es su integración

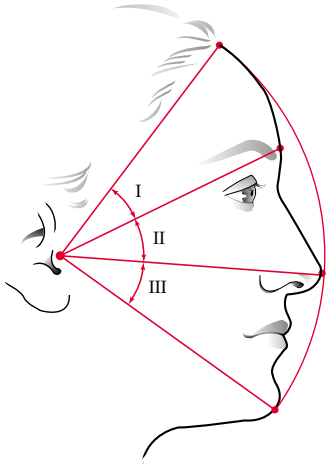

22 *Los sectores circulares de Baud (1982). El valor normal de una zona angular en un sujeto caucásico es diferente en el hombre y en la mujer.*
En el hombre: I: 25 a 30°; II: 23 a 27°; III: 31 a 35°.
En la mujer: I: 27 a 32°; II: 22 a 25°; III: 32 a 35°.

en el contexto facial. El estudio de la armonía de la nariz y de la cara sobre fotografías es siempre necesario pues numerosas cirugías referidas en la literatura no parecen haber alcanzado los objetivos estéticos óptimos.

Indicaciones de septorrinoplastia

La septorrinoplastia tiene por objetivo armonizar la morfología nasal en el contexto facial, preservando o restaurando la función nasal, es decir la ventilación, la humidificación, la filtración y el calentamiento del aire.

Las indicaciones quirúrgicas de la septorrinoplastia y de su desarrollo deben discutirse teniendo en cuenta la armonía de la cara y la morfología de las estructuras nasales. Las diferentes técnicas de rinoplastia que ofrecen al cirujano numerosas posibilidades de modificación nasal dependen de la anatomía propia de cada paciente. Estos límites deberán ser bien explicados al paciente a fin de no provocar falsas ilusiones.

Las desviaciones de tabique, las hipertrofias de cornetes y el colapso valvular inspiratorio presentan esencialmente un problema de técnica quirúrgica que se desarrolla en los tratados especializados. La indicación quirúrgica es en numerosas ocasiones evidente. En cambio, su tratamiento no resulta siempre tan fácil como parece, sobre todo en el caso de colapso valvular.

Se distinguen:

— la rinoplastia «primaria» o «estética», generalmente la reducción de una giba y/o la corrección de la base de la nariz;

— la rinoplastia «secundaria» o «reconstructiva», que necesita muy a menudo injertos hísticos óseos o cartilaginosos; en estos casos, la disarmonía nasal es secundaria a un traumatismo (principalmente quirúrgico) o a una malformación; no se tratarán aquí las malformaciones nasales secundarias a los diversos tipos de hendiduras faciales, como las hendiduras labioalveolopalatinas, ni las pérdidas de sustancia de la nariz que necesitan generalmente la realización de un colgajo cutáneo.

El lector hallará en este capítulo los grandes principios de las indicaciones de rinoplastia. Las técnicas quirúrgicas son desarrolladas en los tratados especializados. No se detallarán tampoco todas las sutilezas técnicas descritas en la literatura que dependen a menudo de la experiencia y de la habilidad del cirujano.

ESTUDIO PREOPERATORIO

Antes de establecer un proyecto sobre fotografías, cualquier rinoplastia debe incluir un estudio prequirúrgico que responda a un cierto número de peguntas.

■ *Motivación y deseo del paciente*

Se aprecian durante la anamnesis. Enfermos psiquiátricos y sobre todo los dismorfofóbicos constituyen una contraindicación quirúrgica de la misma manera que las de orden general. Generalmente, la rinoplastia se practica cuando ya ha concluido el crecimiento. Diversos estudios concluyen que el crecimiento de la nariz se termina aproximadamente a la edad de 14 a 15 años en la mujer y a los 16 a 17 años en el hombre. No obstante, la septoplastia en el joven puede ser indicada por razones de obstrucción nasal o de deformación mayor si el cirujano respeta el tejido mucopericondral [24, 41].

■ *Estudio del equilibrio y de la armonía facial*

A menudo se subestima esta etapa a pesar de ser primordial si se quiere que la nariz se integre artísticamente en el rostro y viceversa.

La forma, la posición, las dimensiones y los volúmenes de la frente, de los senos orbitarios, de los pómulos, de los labios y del mentón se examinan cuidadosamente pues influyen en la corrección quirúrgica. Algunas rinoplastias requieren una cirugía esquelética que puede armonizar al mismo tiempo el rostro y la nariz *(fig. 23)* [42]. Los dismorfismos maxilomandibulares son los ejemplos más típicos. Son responsables de una mala posición de los labios y el mentón y también de la base de la nariz, principalmente de su punta. Una retromaxilia *(fig. 24)*, es decir una retrusión del maxilar, es a menudo responsable de un desdibujamiento de la región perinasal y de los pómulos, de un labio superior en retrusión y de una nariz de punta caída y de base estrecha. En estos casos, la nariz puede parecer exageradamente proyectada. De la misma manera, un retrognatismo o una retrogenia cuya distancia cervicomentoniana está disminuida, da la impresión de una proyección nasal exagerada. La cara «corta» o *short face* de los anglosajones desarrollada a expensas del maxilar y de la mandíbula es a menudo responsable de una birretrusión labial y de un cierre del ángulo nasolabial *(fig. 20)*. La corrección de estas dismorfosis logra muy a menudo las «rinoplastias más armónicas». De manera general, el tratamiento de una maloclusión asociada a una dismorfosis maxilomandibular que necesita una cirugía de los maxilares siempre debe ser corregida antes de una eventual corrección nasal. Es ilógico, por ejemplo, realizar una rinoplastia en un paciente que presenta una clase III de Angle, es decir un desplazamiento anterior de la arcada dentaria mandibular con respecto a la arcada maxilar, o una gran abertura dentaria anterior que necesita o precisará, por razones funcionales, una cirugía ortognática principalmente del maxilar. Este desplazamiento del maxilar puede provocar una modificación morfológica agradable de la nariz, lo que permite evitar la rinoplastia prevista. Sin embargo, algunas correcciones esquéleticas, principalmente orbitarias o frontales, parecen a veces demasiado «complicadas» para el resultado esperado. En estos casos, la rinoplastia debe adaptarse al rostro y puede modificar el equilibrio. Una proyección de la arista nasal puede efectivamente atenuar un hipertelorismo o una exoftalmia. De la misma manera, un labio superior corto aparece generalmente favorecido después de un acortamiento nasal y de una abertura del ángulo nasolabial.

■ *Examen de la nariz*

Se describen los aspectos estético y anatómico y el papel funcional de la nariz.

23 *Síndrome de Crouzon. A. Retrusión del conjunto de la región facial en un hombre de 17 años (exoftalmia, retrusión de los pómulos, inversión de las relaciones entre labios, caída de la punta nasal, ángulo nasolabial cerrado y maloclusión de clase III de Angle).*
B. Después de normalizar las relaciones esqueléticas por osteotomías de tipo Le Fort III y Le Fort I de avance y osteotomía sagital de retroceso: nótese la corrección de la exoftalmia, de la retrusión de los pómulos, las relaciones entre los labios y sobre todo la proyección de la nariz, principalmente de la punta, con abertura del ángulo nasolabial. El esquema muestra los diferentes movimientos esquéleticos realizados durante las osteotomías: Le Fort I + III y mandibular
C. Resultado 2 años después de la rinoplastia realizada para resecar la giba osteocartilaginosa y acentuar el ángulo nasofrontal y genioplastia de disminución vertical.

24 *Retromaxilia en un rostro largo con maloclusión de clase III de Angle en una mujer de 31 años. Nótese la prominencia de la nariz, la abertura del ángulo nasolabial por el retroceso del labio superior que parece como suspendida a la columella y la estrechez de la base de la nariz. Después de normalizar el esqueleto por una osteotomía tipo Le Fort I de avance y la impactación anterior asociada a una genioplastia de disminución vertical, la nariz se armoniza espontáneamente tanto de frente como de perfil. La nariz aparece más corta y menos proyectada debido a una proyección de las regiones perinasales de perfil y de un ensanchamiento de las alas de la nariz. El ángulo nasolabial se ha cerrado por el reposicionamiento del labio superior. El ala de la nariz vuelve a ocupar su lugar y el desnivel columelar se ha normalizado. Esta cirugía de los maxilares no sólo ha corregido las relaciones de los labios y la oclusión, sino que armoniza asimismo la nariz.*

El aspecto estético se analiza:

— de perfil: el punto nasión, el ángulo nasofrontal, el ángulo nasofacial, la silueta del dorsum (cifótico o ensillada), la incisura supralobular, la punta (relación projección/longitud nasal), el complejo columelolobular (forma y reborde columelar, ángulo columelolobular) y el ángulo nasolabial;

— de frente y de tres cuartos oblicuo: la raíz de la nariz (simetría, anchura, proyección, armonía de las curvas supraorbitarias y del dorsum, punto nasión), el dorsum (longitud, simetría), la punta (proyección y anchura de los domos, incisura supralobular, unión columelolobular, ángulo de divergencia de los crura laterales de los cartílagos alares) y el complejo alocolumelar (reborde de la columella, anchura de las alas).

Las sombras y los reflejos subrayan las diferentes unidades estéticas de la nariz.

— de la base, cabeza echada hacia detrás: los orificios nasales, la columella, el lóbulo y las alas de la nariz (aspecto, inserción, dimensiones y orientación).

Durante esta evaluación, hay que recordar que la nariz de la mujer presenta una mejor definición de las diferentes unidades nasales que la del hombre.

El aspecto anatómico (revestimiento cutaneomuscular, armazón cartilaginoso y óseo) debe ser cuidadosamente valorado pues las posibilidades de corrección dependen en gran medida del mismo.

— El aspecto de la piel desempeña un papel primordial. Una piel gruesa, seborreica se retrae poco y de manera imprevisible. También se tenderá a evitar resecar demasiado los cartílagos de la punta y disminuir demasiado la proyección nasal. Al contrario, esta última se podrá aumentar para hacer aparecer los reflejos y las sombras que adelgazan la nariz. En cambio, una piel muy fina puede hacer aparecer las imperfecciones óseas y cartilaginosas. Las reinclusiones, las técnicas conservadoras, incluso la vía de acceso externa de Réthi están en este caso especialmente indicadas. El aspecto cutáneo se valora mejor cuando el paciente es mayor y si ya ha sufrido rinoplastias (adherencias, atrofias, retracciones).

— La palpación de la pirámide ósea permite apreciar su longitud con respecto a la pirámide cartilaginosa, así como el ancho de la unión hueso-cartílago lateral. La forma de las caras laterales de la pirámide nasal permite evaluar las posibilidades de simetrización de una nariz desviada.

— La apreciación de la forma y de la resistencia de los cartílagos (septal, laterales superiores y sobre todo alares) es primordial para evaluar las posibilidades de corrección de la base de la nariz. Los gestos quirúrgicos pueden actuar mejor sobre la forma cuando los cartílagos son rígidos y están recubiertos por una piel fina y elástica.

La endoscopia nasal estudia el aspecto de una desviación eventual del tabique, de la forma y del volumen de los cornetes y de la válvula nasal, principalmente de «la articulación cartílago lateral superior y alar». Es especialmente importante tener en cuenta una desviación del cartílago septal pues puede ser responsable de una asimetría nasal después de una rinoplastia sobre nariz simétrica.

Una telerradiografía de perfil permite un estudio comparativo de las observaciones del examen clínico y del esqueleto. Evalúa el grosor cutáneo y puede orientar el tratamiento de una maloclusión.

— Un proyecto sobre fotografías puede proponerse en función de este examen y de la solicitud del paciente. Las fotografías de la cara se realizan en formato 13 x 18, paciente en reposo, en posición natural mirando al infinito, evitando las sombras engañosas y placas de frente, de perfil, de tres cuartos oblicuo y de base. Es necesario informar al paciente de las posibilidades de corrección y los riesgos inherentes a esta cirugía, que pueden ser objeto de «pequeños retoques».

RINOPLASTIA PRIMARIA

La septorrinoplastia primaria tiene por objetivo armonizar la nariz de frente y preservar o mejorar la función nasal. Se tratarán separadamente, de manera artificial, la cirugía del dorsum y la cirugía de la base de la nariz, se detallarán las indicaciones de los gestos quirúrgicos y el interés de algunas vías de acceso según la corrección que se necesite.

■ *Cirugía de la base*

La cirugía de la base, sobre todo en el caso de reducción de la proyección de la punta, se realiza generalmente en primer lugar para adaptar el dorsum a este retroceso. Igualmente cualquiera que sea la técnica utilizada, extramucosa o transmucosa, parece lógico empezar por la cirugía de la punta.

Para que este párrafo quede más claro, se describirá sucesivamente la cirugía de la punta y de la columella, del ángulo nasolabial y de las alas de la nariz.

Cirugía de la punta

Se trata de una cirugía difícil, pero un buen conocimiento de la anatomía y de los puntos de sostén evitará que se seccionen partes cartilaginosas particularmente nefastas y difíciles de corregir [2, 15].

Las modificaciones del lóbulo comprenden:

— el posicionamiento, principalmente la proyección y el doble ángulo (columelolobular y dorsolobular) o *columella's double break*;

— el ancho, es decir la distancia interdomal;

— la altura, dependiente de la altura de los crura intermedios.

• *Posicionamiento del lóbulo*

La proyección del lóbulo depende del tamaño y del efecto resorte de:

— el crus lateral del cartílago alar (su continuidad con el borde inferior del cartílago lateral superior y su prolongación posterior);

— el crus mesial del cartílago alar y sus relaciones con la espina nasal anterior;

— la importancia del septum cartilaginoso.

La sección o la resección de uno de estos soportes tiene un efecto variable según la importancia del resorte, de la elasticidad y del grosor cutáneo. Es pues necesario evaluar bien en preoperatorio los puntos de sostén del lóbulo. Cuando se busque un retroceso significativo de la punta, se debe imperativamente iniciar la operación en este nivel.

La incisión transcartilaginosa de la plica nasi rompe el resorte que existe entre el cartílago lateral superior y el inferior, lo que conlleva un retroceso y una ascensión de la punta *(fig. 25)*. Este retroceso es tanto más importante cuanto que la incisión se prolonga por detrás.

Asimismo, la incisión interseptocolumelar liberará el ligamento tensado entre el crus mesial del cartílago alar y el septum provocando así un retroceso de la punta. Una liberación completa de los crura mesiales y de los músculos orbiculares externos permite un importante retroceso de la punta y un reposicionamiento del labio superior *(fig. 26)*.

Según la importancia del retroceso buscado, se resecan o seccionan *(fig. 27)* los elementos responsables de la proyección de la nariz, como la arista septal cartilaginosa *(fig. 28)*, la prolongación posterior del crus lateral *(fig. 29)* y/o el crus mesial del cartílago alar *(fig. 30)*, e incluso la espina nasal *(fig. 31)* [4, 31]. La sección demasiado anterior de toda la altura del crus lateral del cartílago alar o de su prolongación posterior puede provocar o agravar la depresión alar. La pérdida de resorte del «triángulo blando lateral» conduce a un desmoronamiento de la válvula nasal y hace aparecer alteraciones respiratorias e inspiratorias.

En algunos casos, la proyección nasal se ajusta por un nuevo punto de fijación de las diferentes partes cartilaginosas, e incluso la implantación de injertos cartilaginosos principalmente en las puntas hipoproyectadas [26, 27, 29, 40]. No debe olvidarse que un avance del maxilar puede provocar una proyección de la punta a veces beneficiosa.

Es necesario subrayar que el resultado de las diferentes secciones y resecciones cartilaginosas es tanto más aleatorio cuanto más gruesa, seborreica y no elástica sea la piel y los cartílagos blandos y flexibles («punta amorfa»).

• *Ancho del lóbulo*

El ancho del lóbulo depende de la forma, de la altura y del ángulo interdomal.

— En los casos frecuentes de lóbulo ancho asociado a un exceso de altura, la resección de la parte superior de los crura laterales e intermedios permite afinar y disminuir la altura del lóbulo *(fig. 30)*. Esta resección es más o menos importante según las modificaciones lobulares que se deseen. Determina el tamaño y la forma del triángulo superior del lóbulo y con ello la ascensión de la punta.

Esta resección debe preservar 5 a 8 mm de la infrastructura (o parte inferior) del crus lateral. Con el fin de evitar un aspecto globuloso de la punta, la resección debe ser tanto más circunspecta cuanto más grueso sea el revestimiento cutáneo. En cambio, en caso de piel fina, la resección puede ser más importante, pero debe ser particularmente simétrica *(fig. 32)*. Por el juego de reflejos y sombras, esta maniobra aporta una buena definición del lóbulo, siempre muy elegante en la mujer.

— En los casos de lóbulo ancho asociado a una altura normal o corta, generalmente secundaria a un ángulo interdomal muy abierto, la técnica de sombreado con sutura de los domos permite afinar la punta *(fig. 33)* [35, 39] para reforzar la columella. A veces es necesario un injerto cartilaginoso. Esta

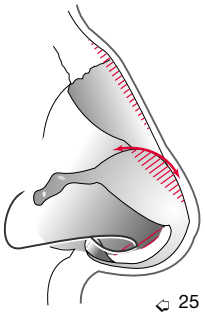

25

25 *Paciente de 26 años que presenta una nariz arqueada que asocia una giba osteocartilaginosa, una discreta hiperproyección de la punta con un ángulo nasolabial cerrado y un lóbulo ancho. La rinoplastia realizada por vía extramucosa consistió en una resección de la giba osteocartilaginosa y una resección de la parte anterosuperior de los cartílagos alares y del septum cartilaginoso. La simple incisión de la plica nasi en transcartilaginosa es responsable del retroceso de la punta. La resección anterosuperior del crus lateral y del intermedio así como el borde anteroinferior del septum cartilaginoso, ha permitido la abertura del ángulo nasolabial, una elevación del lóbulo y de los domos, una acentuación del ángulo columelolobular y un afinamiento del lóbulo.*

26 *Paciente de 30 años que presenta una exageración de la proyección nasal y un labio superior suspendido a la columella, asociados a una retrogenia responsable de una inoclusión labial en reposo. La corrección de la disarmonía facial ha requerido una resección del dorsum osteocartilaginoso, una desinserción del músculo orbicular externo de la espina nasal anterior, una liberación completa de los crura mesiales del cartílago septal, una resección anterosuperior del cartílago alar y una genioplastia de disminución vertical y de aumento sagital. El retroceso de la punta ha sido obtenido por la incisión «transcartilaginosa» de los cartílagos laterales, la resección de la arista osteocartilaginosa y sobre todo la liberación de los crura mesiales. Aparte de la disminución de la proyección nasal, nótese el reposicionamiento de los labios y la desaparición de la inoclusión labial.*

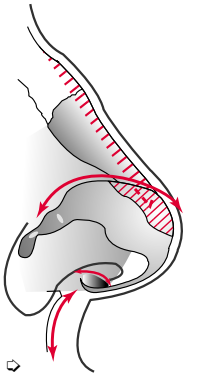

26

técnica tiene tendencia a aumentar la proyección de la punta nasal. En cambio, si la altura del lóbulo está más bien aumentada, es preferible realizar una resección de la cara interna de los domos *(fig. 34).*

— En el caso particular de la nariz en «corcho de champán», se plantea el problema de un lóbulo muy ancho, hiperproyectado, asociado a un pinzamiento justo por detrás de la punta [14]. La resección de la parte superior de los crura laterales debe preservar su parte posterior con objeto de evitar agravar la depresión alar. El retroceso de la punta se obtiene por la sección de los crura mesiales y de las prolongaciones posteriores.

— En los casos de asimetría o de lóbulos estrechos, suelen requerirse injertos cartilaginosos de aposición. Se implantan y se tallan según la experiencia del cirujano. En este tipo de disarmonía [19, 20] es interesante el injerto cartilaginoso en forma de corazón, más o menos engrosado según el aspecto cutáneo. En las asimetrías de la punta, sobre todo si la nariz ha sido ya operada [11, 13], debe estudiarse la posibilidad de una vía de acceso tipo Rhéti.

• *Longitud del lóbulo*

La longitud del lóbulo debe ser proporcional a la longitud columelar. Es igual a la mitad de la longitud columelar.

Su disminución puede hacerse por sección-resección-sutura de la vertiente interna de los crura intermedios, es decir bajo el domo.

Esta resección puede ser rectangular y provocar un simple retroceso, triangular con base superior y acentuar el ángulo columelolobular o trapezoidal de base superior y producir un retroceso y un cierre del ángulo columelolobular. La importancia de las resecciones depende de la calidad del revestimiento cutáneo (grosor, elasticidad).

27 *Retroceso de la punta: sección-resección de los elementos que sostienen la punta.*
1. incisión interseptocolumelar; 2. prolongamiento de los crura laterales de los cartílagos alares; 3. septum cartilaginoso; 4. crus mesial; 5. espina nasal.

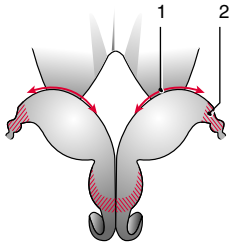

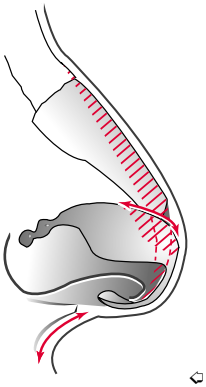

28

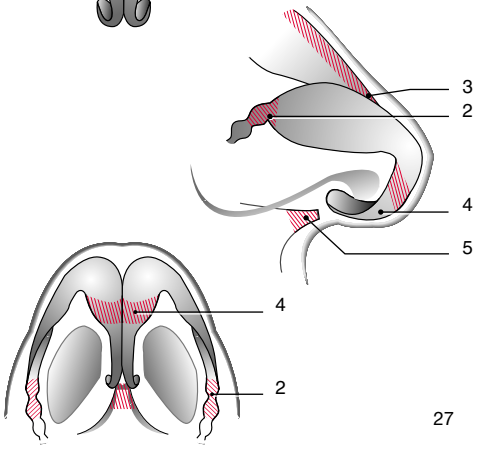

27

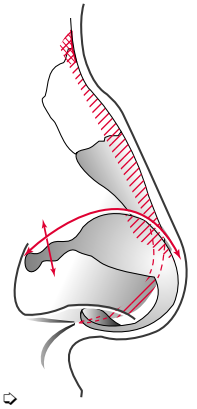

29

28 *Paciente de 25 años que presenta una hiperproyección nasal mantenida por el tabique. En este caso, el labio está típicamente traccionado por la columella. La corrección quirúrgica consistió en una resección osteocartilaginosa del dorsum, una desinserción subperióstica de los músculos del labio superior y una resección de la parte anterosuperior de los cartílagos alares. El retroceso de la punta nasal se efectúa esencialmente por la resección del tabique. El ángulo nasolabial se completa por el reposicionamiento del labio superior. Nótese la mejor definición del lóbulo y la instauración de la incisura supralobular.*

29 *Paciente de 23 años que presenta una cifosis nasal con una hiperproyección del dorsum y de la punta asociada a un ángulo nasolabial cerrado y frontonasal lleno. El lóbulo es ancho y mal definido. La rinoplastia de corrección por vía extramucosa consistió en una resección del dorsum osteocartilaginoso con acentuación del ángulo frontonasal, una incisión transcartilaginosa de la plica nasi, una sección de las prolongaciones posteriores de los crura mesiales y una resección de la parte anterosuperior de los cartílagos alares. Se aplica una fina reinclusión cartilaginosa sobre el dorso dada la fineza del plano de recubrimiento cutáneo. El retroceso de la punta ha sido obtenido esencialmente por la sección de las prolongaciones posteriores.*

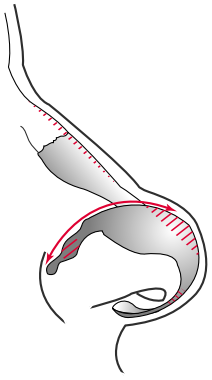

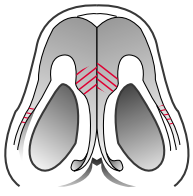

30

30 *Paciente de 32 años que presenta una hiperproyección de la punta de la nariz mantenida por los crura mesiales y laterales de los cartílagos alares. El lóbulo es ancho con una incisura supralobular marcada. La intervención quirúrgica consistió en una sección-resección de una parte de las prolongaciones posteriores y de los crura mesiales, justo por detrás de los crura intermedios, asociada a una resección de la parte anterosuperior de los cartílagos alares. Se ajusta a continuación el dorsum osteocartilaginoso en función del retroceso obtenido. Hay que desconfiar de las resecciones excesivas, demasiado anteriores del crus lateral que podrían provocar un fenómeno de válvula en las narinas difícil de corregir.*

31 *Paciente de 18 años que presenta una punta nasal hiperproyectada por los crura laterales y mesiales de los cartílagos alares y por la espina nasal. El método quirúrgico ha requerido una sección-resección de los crura mesiales y laterales así como una desinserción de la espina nasal de los músculos nasolabiales. La intervención se completó por una resección parcial de la espina nasal. El retroceso obtenido de la punta es importante, pero sólo puede hacerse si la elasticidad cutánea lo permite.*

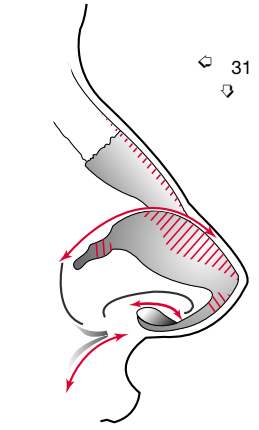

31

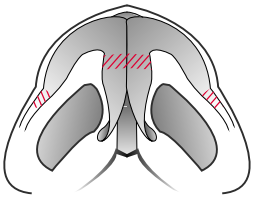

La exposición del cartílago alar en asa de cubo puede facilitar la intervención quirúrgica. Las incisiones de la vertiente externa de los crura intermedios pueden provocar una saliente bajo la piel de la porción seccionada [23]. En este caso resulta prudente colocar un injerto cartilaginoso que recubra las porciones seccionadas, sobre todo si la piel es fina.

El aumento del lóbulo necesita el aporte de injertos cartilaginosos aplicados en los domos. Suele por lo general utilizarse una vía de acceso marginal. Ello mejora la definición de la punta y siempre queda muy elegante.

Cirugía de la columella y del ángulo nasolabial

La cirugía de la columella afecta su forma y sobre todo su posición con respecto al ala de la nariz y al labio superior. Es necesario subrayar sobre todo la importancia estética del reborde columelar del ala y del ángulo nasolabial.

32 *Paciente de 22 años que presenta una punta bífida secundaria a los cartílagos alares potentes bajo una piel fina. La armonización quirúrgica consistió en una resección de la giba osteocartilaginosa del dorsum y sobre todo de la parte anterosuperior de los crura laterales y de los crura intermedios. La armonización cartilaginosa del lóbulo debe ser perfectamente simétrica dada la fineza cutánea. Nótese la atenuación de los relieves del cartílago alar, la ascensión de los domos, el afinamiento del lóbulo, la acentuación del double break y la instauración del desnivel columelar.*
33 *Paciente de 29 años que presenta una punta nasal ancha con una piel engrosada. La presencia de una abertura del ángulo interdomal de los cartílagos alares ha motivado una discreta resección de la parte anterosuperior de los crura laterales y sobre todo la disminución de los crura intermedios asociadas a su sutura medial. Aunque la resección osteocartilaginosa del dorsum ha sido muy limitada debido al grosor del recubrimiento cutáneo, ha permitido la corrección del ancho de la nariz.*
34 *Lóbulo ancho con altura normal o aumentada: resección del crus intermedio «hacia adentro de los domos.*

• *Ángulo nasolabial*

Depende de la posición de la columella y también del labio superior.

Antes de emprender la corrección de este ángulo es indispensable anotar y evaluar bien las posibilidades de modificación de la posición del labio, pues esta modificación puede necesitar un reposicionamiento de los ejes de los incisivocaninos superiores, incluso una cirugía del maxilar superior, tanto en sentido horizontal que vertical *(figs. 23 y 24)*, si una retrusión labial superior tiene tendencia a abrir el ángulo nasolabial *(fig. 20)*. Al contrario, un rostro corto asociado a una sonrisa «hipogingival», en una espina nasal ascendida tiene tendencia a cerrar el ángulo. Su corrección por rinoplastia sola es generalmente difícil. En realidad, se trata de una indicación de descenso del maxilar.

En algunos casos, el labio superior está suspendido al tabique o a la espina nasal particularmente prominente. Entonces, está abierto el ángulo nasolabial. Un retroceso de la

arista nasal osteocartilaginosa, una desinserción de los músculos orbiculares externos de la columella, incluso una resección de la espina nasal provocan generalmente un retroceso de la base columelar y con ello un cierre del ángulo nasolabial *(fig. 26).*

El cierre del ángulo nasolabial puede tener relación con una columella baja o una inclinación anteroinferior de la punta *(fig. 29)*. Esta posición columelar está inducida por un exceso septal cartilaginoso o por los crura laterales de los cartílagos alares y sus prolongaciones posteriores. Una sección-resección de los excesos cartilaginosos principalmente de la superestructura de los crura laterales y de las prolongaciones posteriores basta muy a menudo para provocar una abertura del ángulo nasolabial por inclinación posterosuperior de los cartílagos alares. Una sutura de los crura mesiales al septum cartilaginoso es a veces necesario en caso de punta voluminosa.

- *Desnivel columelar sobre el ala de la nariz*

Es variable y a veces particularmente antiestético, pudiendo requerir una armonización.

La columella no es rectilínea pero describe un ángulo lobulocolumelar y una inserción labial de ángulo romo.

Una columella «aspirada» en la narina se desciende por la colocación de un injerto cartilaginoso, u óseo, entre el borde inferior del septum y los crura mesiales. Algunos autores desplazan completamente el septum. Este descenso da un efecto de elevación de la punta.

En cambio, una columella colgante a menudo antiestética puede deberse a un exceso septal cartilaginoso inferior o a una convexidad exagerada de los crura mesiales. La corrección de esta convexidad puede hacerse por una resección de la cola de los crura mesiales asociada a una sutura del crus al septum, o una resección triangular de base inferior, incluso una sección parcial superior con colocación de un injerto cartilaginoso sagital en el caso de que la proyección no deba ser modificada *(fig. 35).* Una resección cutaneomucosa es a veces útil, pero debe ser siempre prudente para evitar una retracción inestética de la columella. Una elevación del ala de la nariz, a veces secundaria a una resección excesiva de los crura laterales, causa un exceso de reborde columelar particularmente inestético.

En los casos de columella rectilínea, la creación del *double break* puede hacerse por la colocación de un injerto en «escudo» de Sheen o de una inclusión cartilaginosa bajo los crura mesiales. Algunos autores efectúan una resección del borde anteroinferior de los crura intermedios.

Es necesario subrayar la importancia de la atención que hay que prestar a estas resecciones y aposiciones cartilaginosas para obtener el resultado esperado.

Cirugía de las alas de la nariz

La cirugía de las alas nasales está indicada en los ensanchamientos de los umbrales de las narinas o los defectos de «enrollamiento» debidos a un exceso de ala a veces secundario a un retroceso de la punta. La resección afecta al umbral de las narinas o al ala de la nariz propiamente dicha según la corrección que debe realizarse. La incisión externa no debe verticalizarse y debe permanecer muy discretamente por encima del surco alogeniano con el fin de que sea poco visible. No debe olvidarse que el ensanchamiento del umbral de las narinas es muy a menudo de origen muscular.

■ *Cirugía del dorsum*

Consiste muy a menudo en corregir una «giba» o una desviación. La piel del dorsum es generalmente elástica, excepción hecha de la persona de edad.

Esta intervención, generalmente posterior a la cirugía de la punta, está orientada por la importancia de la giba, el ancho de la nariz, la relación de la longitud hueso/cartílago, el ángulo nasofrontal y el grosor cutáneo.

La resección de una giba necesita la aproximación de los fragmentos laterales al mismo tiempo que la conservación de la forma del dorsum en «lanzadera». Hay que evitar de pinzar demasiado los fragmentos, sobre todo si la punta es ancha, y no desinsertar los cartílagos laterales superiores de los huesos propios de la nariz responsables de la deformación en V invertida de la nariz típicamente operada *(surgical look).*

Se distinguen:

— la *cifosis «cartilaginosa»* de los huesos propios cortos y estrechos; el riesgo reside en hacer una resección ósea excesiva que conlleve un descenso del punto del ángulo nasofrontal y una disminución de la unión huesos propios/cartílago lateral superior y del ancho de la raíz de la nariz. En estos casos es preferible realizar una «in-fracture» y evitar utilizar limas agresivas que podrían desinsertar el cartílago lateral de los huesos propios. La osteotomía de «Cottle» puede ser interesante en este tipo de deformación [9, 36]. Algunos autores preconizan, en la nariz de raíz estrecha, osteotomías laterales altas con un osteótomo curvo. La diferencia entre la osteotomía baja y alta es poco objetiva;

— la *cifosis «ósea»* de raíz ancha y ángulo nasofrontal lleno *(fig. 36).* Su corrección necesita acentuar el ángulo nasofrontal con el osteótomo y eventualmente con una lima, y resecar los triángulos paraseptales generalmente con la ayuda de una pinza gubia fina. La «out-fracture» de los anglosajones es preferible para evitar una desarticulación habitualmente secundaria a una mala resección de los triángulos paraseptales.

La resección de la giba provoca la aparición de un hiato que puede ser responsable de «rieles» visibles a lo largo del dorso. Parece lógico favorecer la instauración de un callo cicatrizal colocando una reinclusión cuando la piel es fina y el hiato ancho, la cual debe ser fina y muy a menudo cartilaginosa.

En cambio, la reinclusión de la giba osteocartilaginosa adelgazada es interesante en la nariz desviada o la nariz recta, casos en lo que la resección de la giba provoca una desviación del tabique.

En la nariz desviada, es a menudo difícil recuperar una simetría absoluta pues los fragmentos óseos osteotomizados poseen generalmente una forma diferente. El tabique cartilaginoso, aunque estriado, incluso seccionado en algunas partes, tiene tendencia a volver a tomar su forma anterior. Algunos autores retiran completamente el tabique para trabajarlo mejor [10]. En estos casos, la reinclusión a nivel del dorso de un fragmento de cartílago de tabique o de la giba osteocartilaginosa adelgazada es especialmente interesante.

Siendo la piel supralobular más gruesa que la del dorsum, la resección del septum deberá ser más importante a ese nivel para evitar el clásico pico de cuervo. Algunos autores hacen resecciones del tejido celuloadiposo para escavar la incisura supralobular, lo que es deseable en la mujer [28].

RINOPLASTIA RECONSTRUCTIVA O SECUNDARIA

La rinoplastia reconstructiva o secundaria, excepción hecha de las lesiones cutáneas, se emplea en nariz postraumática y con malformaciones así como en las secuelas de rinoplastias. No se abordan en este artículo las secuelas de rinoplastias debidas a una insuficiencia de resección cuyos retoques suelen ser con frecuencia simples, pero se tratarán las indicaciones de los injertos hísticos, principalmente óseos y cartilaginosos, en las rinoplastias reconstructivas.

Se distinguirán los injertos de reconstrucción, llenado y sostén y los injertos de reinclusión, protección y proyección. Por otra parte, estas reinclusiones son muy a menudo utilizadas al final de una rinoplastia primaria.

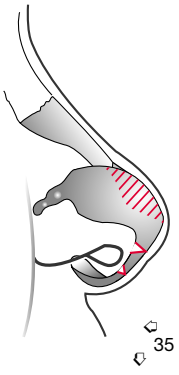

35 *Paciente de 32 años que presenta esencialmente una punta ancha y una columella en «gota». Esta morfología de la base de la nariz es sobre todo secundaria a la forma de los cartílagos alares. La corrección del lóbulo consistió en una resección de la parte anterosuperior de los crura laterales y sobre todo en una fragilización de los crura mesiales asociada a un injerto cartilaginoso para disminuir la importancia de su curvatura. Nótese la preservación de la proyección de la punta, indispensable en razón del grosor de la piel.*

36 *Paciente de 24 años que presenta una cifosis con predominancia ósea y un ensanchamiento del tercio medio de la nariz asociado a un ángulo nasolabial abierto y narinas estrechas. La intervención quirúrgica consistió en una resección de una giba osteocartilaginosa sin modificación de la punta de la nariz. El resultado muestra un cierre del ángulo nasolabial, una corrección de la giba y un afinamiento del dorsum sin indentación supranarinal, lo que es preferible en un hombre.*

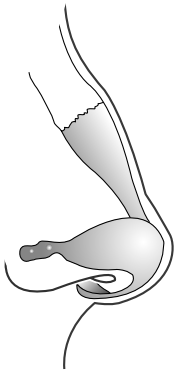

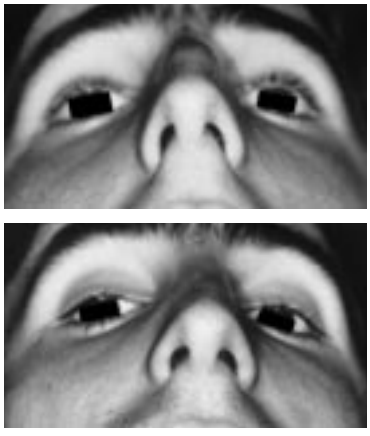

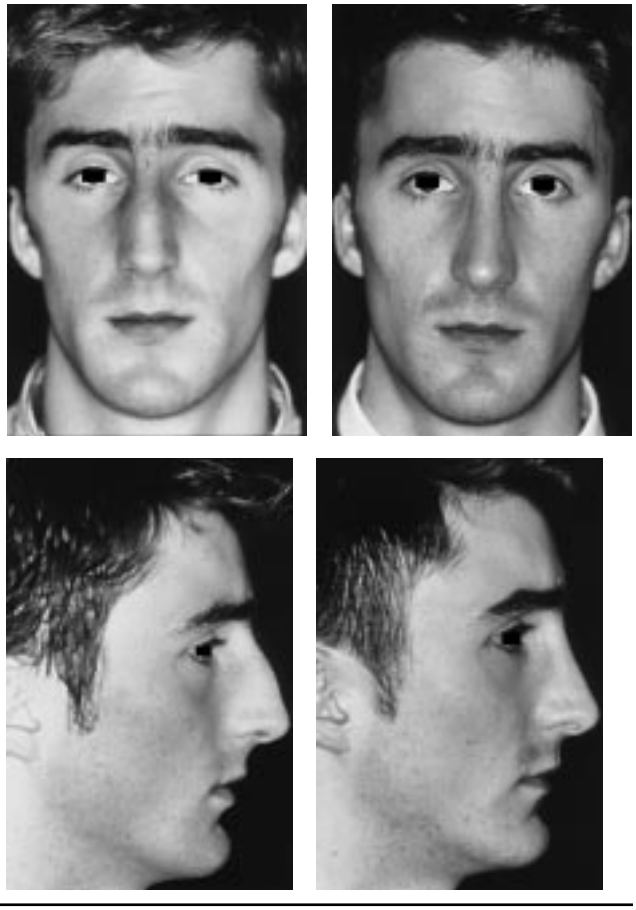

Injertos de reconstrucción

Tienen generalmente por objetivo el aumentar y recolocar la arista nasal en la nariz en silla de montar o hundida y desviada. La elección del injerto y de su implantación depende de la proyección de la punta y del ángulo nasolabial.

Esquemáticamente, diferenciamos varios tipos de nariz.

Nariz «en silla de montar» de punta proyectada y ángulo nasolabial abierto

Indica la persistencia de un sostén cartilaginoso de la punta. El defecto osteocartilaginoso del dorsum causa la elevación de la punta. Su corrección recurre a un injerto de llenado sin necesidad de apoyo columelar *(fig. 37)* [18, 25, 30, 34].

Una vía de acceso transcartilaginosa y extramucosa bilateral permite la exéresis de la deformación y la implantación del injerto.

Nariz «hundida» con punta en retrusión y ángulo nasolabial cerrado

Indica una pérdida de las estructuras de sostén. Su corrección necesita una proyección del dorsum y de la punta asociada a un descenso de la base de la columella. El injerto de la arista nasal debe mantenerse por un apoyo columelar *(fig. 38).*

Una vía de acceso externa de tipo «Réthi» es muy a menudo preferible y facilita así la implantación.

La elección de los injertos es función de la importancia del defecto, de las superficies osteocartilaginosas y cutáneas que la rodean y de la experiencia del cirujano.

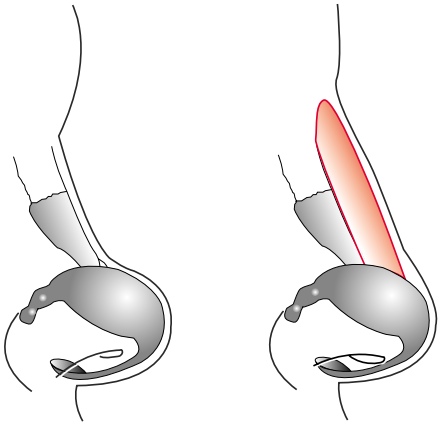

37

38

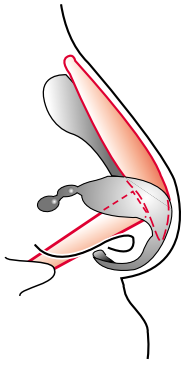

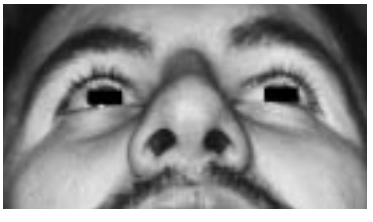



37 *Paciente de 34 años que presenta una nariz en silla de montar a expensas del dorsum osteocartilaginoso. La punta nasal está normalmente proyectada pero el ángulo nasolabial está abierto. La corrección de la deformación ha requerido un injerto de aposición sobre el dorso por vía interseptocolumelar. Teniendo en cuenta la localización del defecto hístico, se ha elegido un injerto óseo extraído del hueso parietal del cráneo. Nótese la proyección nasal obtenida y sobre todo el cierre del ángulo nasolabial por descenso de la punta sin confección de apoyo columelar.*

38 *Paciente de 24 años que presenta un síndrome de Binder, es decir una hiposeptopremaxilia que asocia un defecto de proyección nasal principalmente de la punta, un ensanchamiento de la abertura nasal que se inserta en ángulo recto en la mejilla, un defecto de inserciones musculares en la espina nasal inexistente, un ángulo nasolabial cerrado y una clase III de Angle con síndrome de Broodie. La corrección de esta malformación consistió en un primer tiempo en reposicionar los maxilares y los músculos nasolabiales después de un tratamiento ortodóntico para alcanzar una clase I de Angle y nuevas relaciones de los labios y del mentón y, en un segundo tiempo, una rinoplastia de aumento realizada por vía de Réthi. La proyección del dorsum y de la punta de la nariz ha sido obtenida por un injerto condrocostal sostenido por un apoyo columelar. La definición del lóbulo ha requerido la confección de un injerto de cartílago colocado sobre la punta. Nótese la preservación del ángulo frontonasal y el reposicionamiento de los domos visible en las figuras de frente gracias a la modificación de los reflejos luminosos.*

— *Los injertos óseos ilíacos o craneales* son los más utilizados [12, 22], a pesar de tener una tendencia a la reasorción y no ser siempre muy modelables. Pueden recubrirse de aponeurosis temporal para eliminar las asperezas del dorsum frente a una piel fina.

— *Los injertos condro u osteocondrocostales* tienen tendencia a deformarse con el tiempo. Su interés radica en ser fácilmente modelables, no reabsorbibles, flexibles para la punta y perfectamente lisos para la arista nasal [7]. Con el fin de evitar una deformación a mediano o largo plazo, se puede colocar un alambre fino asociado a incisiones cartilaginosas en escalera a lo largo del injerto.

— Para los llenados reducidos, el *injerto cartilaginoso de concha* da buenos resultados.

El ángulo nasolabial está abierto debido al descenso del pie de la columella por la implantación de un injerto cartilaginoso u óseo fijado sobre la espina nasal. Necesita a veces una vía de acceso vestibular.

Nariz «desviada por secuela» de una o varias rinoplastias

Se necesita a menudo el aporte de un injerto cartilaginoso septal u óseo. La reinclusión de la resección del dorsum osteocartilaginoso retallado es un procedimiento interesante para utilizar en las desviaciones nasales óseas o cartilaginosas.

Nariz «en retrusión con columella corta y ángulo nasolabial abierto o normal»

Se necesita el aporte de un injerto de llenado de la arista nasal y un injerto de sostén y proyección de la punta. A menudo el lóbulo debe ser redefinido con un injerto de Sheen, implantado en la parte anteroinferior de la colocación realizada por vía de Réthi. Debe ser largo, creando de nuevo la cima de los domos y el doble ángulo columelolobular o *double break*. Esta forma se encuentra a menudo en el síndrome de Binder en el que existe una hiposeptopremaxilia.

Injertos de reinclusión

Son un refuerzo de una rinoplastia primaria, de una secuela de rinoplastia o de una nariz postraumática. A menudo los injertos se toman en las estructuras osteocartilaginosas nasales o de la concha.

Se diferencian esquemáticamente dos tipos de injertos.

— *Los injertos de protección* destinados a enmascarar los defectos y las diversas imperfecciones que pueden resaltar en una piel fina. Resulta necesario utilizar injertos cartilaginosos finos y flexibles, eventualmente aplanados con la prensa de Jost.

— *Los injertos de modelado* de la forma y de la proyección de la base de la nariz son esencialmente cartilaginosos. Las disarmonías del lóbulo, exceptuando los casos ya descritos, necesitan a menudo injertos cartilaginosos [5]. Se trata generalmente de redefinir los domos inestéticos por medio de un injerto situado en «escudo» por encima de los mismos, a veces proyectados por un apoyo septocolumelar deslizado entre los crura mesiales hasta la espina nasal [21]. El procedimiento de Sheen permite contribuir a la formación del doble ángulo columelolobular. Una columella bífida puede repararse por la sutura de los crura mesiales o, a veces, por la colocación de un injerto cartilaginoso en su parte inferior sin exceder el ángulo columelolobular por vía marginal. La corrección de una nariz pinzada donde el triángulo blando lateral está acentuado, es a menudo delicada. Algunos autores refuerzan el resorte que existe entre el cartílago lateral superior y el cartílago alar [18]. Cuando se asocia a esta nariz pinzada una punta estrecha, corta y deformada, resulta necesario valerse de un ancho injerto cartilaginoso de concha que reconstruya los domos y los crura laterales implantados por vía de Réthi.

Cualquier referencia a este artículo debe incluir la mención del artículo original: Deffrennes D, Hadjean E et Négrier B. Dysharmonies nasales. Encycl Méd Chir (Editions Scientifiques et Médicales Elsevier SAS, Paris, tous droits réservés), Oto-rhino-laryngologie, 20-315-A-10, 1996, 18 p.

Bibliografía

[1] **AIACH G, LEVIGNAC J.** La rhinoplastie esthétique, monographie de chirurgie réparatrice. Masson. Paris. **1986**

[2] **BAILLOT P.** Les échecs classiques des rhinoplasties et leur traitement. Rev Stomatol Chir Maxillofac **1992** ; 93 : 32-39

[3] **BAUD CA.** Harmonie d'un visage : étude scientifique de la beauté, appliquée en chirurgie esthétique. (4e ed) Maloine. Paris **1978**

[4] **BELINFANTE LS.** Nasal tip modification using distinct methods. J Oral Maxillofac Surg **1993** ; 51 : 506-516

[5] **CONSTANTIAN MB.** The septal angle : a cardinal point in rhinoplasty. Plast Reconstr Surg **1990** ; 85 : 187-195

[6] **DANIEL RK.** The nasal tip : anatomy and aesthetics. Plast Reconstr Surg **1992** ; 89 : 216-225

[7] **DANIEL RK.** Rhinoplasty and rib grafts : evolving a flexible operative technique. Plast Reconstr Surg **1994** ; 94 : 597-611

[8] **FARKAS LG, POSNICK JC.** Growth and development of regional units in the head and face based on anthropometric measurements. Cleft Palate J **1992** ; 29 : 301-302

[9] **GOLA R.** Rhinoplastie conservatrice. Ann Chir Plast Esthet **1993** ; 38 : 239-252

[10] **GUBISCH W.** The extracorporeal septum plasty : a technique to correct difficult nasal deformities. Plast Reconstr Surg **1995** ; 95 : 672-682

[11] **HAMRA ST.** Crushed cartilage grafts over alar dome reduction in open rhinoplasty. Plast Reconstr Surg **1993** ; 92 : 352-356

[12] **JACKSON IT, SMITH J, MIXTER RC.** Nasal bone grafting using spilt skull grafts. Ann Plast Surg **1983** ; 11 : 533-539

[13] **JOHNSON C, TORIUMI D.** Open structure rhinoplasty. WB Saunders. Philadelphia. **1990**

[14] **JOST G.** Atlas de chirurgie esthétique plastique (2e ed). Masson. Paris. **1988**

[15] **KUHN BS, TAYLOR CO.** Rhinoplasty : contemporary management of the nasal tip. J Oral Maxillofac Surg **1991** ; 49 : 947-956

[16] **LANG J, BAUMEISTER R.** Über das postnatale Wachstum der Nasenhöhle. Gegenbaurs Morph Sahrb **1982** ; 128 : 354-393

[17] **LANG J, MUNDORFF-VETTER I.** Über die Knorpel der Baunase. Gegenbaurs Morph Jahrb **1986** ; 132 : 861-874

[18] **McCARTHY JG, WOOD-SMITH D.** Rhinoplasty. In : McCarthy JG ed. The face. Plast Surg **1990** ; 3

[19] **McCOLLOUGH EG, FEDOK FG.** The lateral crural turnover graft : correction of the concave lateral crus. Laryngoscope **1993** ; 103 : 463-469

[20] **McKINNEY P, LOOMIS MG, WIEDRICH TA.** Reconstruction of the nasa cap with a thin septal graft. Plast Reconstr Surg **1993** ; 92 : 346-351

[21] **MAVILI ME, SAFAK T.** Use of umbrella graft for nasal tip projection. Aesthet Plast Surg **1993** ; 17 : 163-166

[22] **MAYOT D, PERRIN C, HAAS F.** Apport du greffon osseux de voûte crânienne dans les septorhinoplasties d'addition. Ann Otolaryngol Chir Cervicofac **1990** ; 107 : 571-576

[23] **MUTI E.** Treatment of alar cartilages : Should the « domes » be interrupted ? Aesthet Plast Surg **1993** ; 17 : 193-198

[24] **ORTIZ-MONASTERIO F, OLMEDO A.** Corrective rhinoplasty before puberty : a longterm follow-up. Plast Reconstr Surg **1981** ; 68 : 381-390

[25] **OWSLEY TG, TAYLOR CO.** The use of gore-tex for nasal augmentation : a retrospective analysis of 106 patients. Plast Reconstr Surg **1994** ; 94 : 241-248

[26] **PECH A, CANNONI M, ZANARET M et coll.** Le choix de la technique de la chirurgie correctrice de la pointe du nez. Ann Otorhinolaryngol Cervicofac **1989** ; 106 : 271-277

[27] **PECK GC.** The only graft for nasal tip projection. Plast Reconstr Surg **1983** ; 71 : 27-37

[28] **PITANGUY I, SALGADO F, RADWANSKI HN, BUSHKIN SC.** The surgical importance of the dermocartilaginous ligament of the nose. Plast Reconstr Surg **1995** ; 95 : 790-794

[29] **POLLET J.** Three autogenous struts for nasal tip support. Plast Reconstr Surg **1972** ; 49 : 527

[30] **REES TD.** Aesthetic plastic surgery. WB Saunders. Philadelphia. **1980**

[31] **RICH JS, FRIEDMAN WH, PEARLMAN SJ.** The effects of lower lateral cartilage excision on nasal tip projection. Arch Otolaryngol Head Neck Surg **1991** ; 117 : 56-59

[32] **RICKETTS RM.** Divine proportion in facial esthetics. Clin Plast Surg **1982** ; 9 : 4-11

[33] **SCOTT JM.** The growth of the nasal cavitie. Acta Otolaryngol **1959** ; 50 : 215-223

[34] **SHEEN JH.** Secondary rhinoplasty. In : McCarthy JG ed. The face. Plast Surg **1990** ; 3

[35] **SHEEN JH, SHEEN AP.** Aesthetic rhinoplasty (2nd ed). CV Mosby. St Louis. **1987**

[36] **SKOOG T.** A method of hump reduction in rhinoplasty a technique for preservation of the nasal roof. Arch Otolaryngol **1966** ; 83 : 283-287

[37] **STELLA JP, EPKER BN.** Systematic aesthetic evaluation of the nose for cosmetic surgery. Oral Maxillofac Surg Clin North Am **1990** ; 2 : 273-287

[38] **STUTZMAN JJ, PETROVIC AB.** Experimental analysis of general and local extrinsic mechanisms controlling upper jaw growth. In : McNamara JA ed. Factors affecting growth of the midface. Ann Arbor **1976**

[39] **TARDY ME.** Transdomal suture refinement of the nasal tip. Fac Plast Surg **1987** ; 4 : 317-325

[40] **TEBBETTS JB.** Shaping and positioning the nasal tip without structural disruption : a new, systematic approach. Plast Recontr Surg **1994** ; 94 : 61-77

[41] **WALKER PJ, CRYSDALE WS, FARKAS LG.** External septorhinoplasty in children : outcome and effect on growth of septal excision and reimplantation. Arch Otolaryngol Head Neck Surg **1993** ; 119 : 984-989

[42] **WOLFE SA.** Lengthening the nose : a lesson from craniofacial surgery applied to posttraumatic and congenital deformities. Plast Reconstr Surg **1994** ; 94 : 78-87